

高校野球投手の肘部管症候群に 胸郭出口症候群を合併した一例

小早川整形リウマチクリニック リハビリテーション科

峰野実暉, 吉野航真, 坂本貴之, 鈴木圭太, 古田国大

小早川整形リウマチクリニック 整形外科

小早川晃範, 小早川知範

【はじめに】

野球選手において投球動作にて障害をきたす選手は数多く, その中で投球側の upper limb に神経症状を呈し, 投球が困難となる症例も少なくない. そのような場合, 胸郭出口症候群 (Thoracic Outlet Syndrome: 以下, TOS) や肘部管症候群等が原因であったという報告も散見される. また, 単一神経が複数部位で圧迫を受ける場合はダブルクラッシュ症候群とされ¹⁾, 腰部疾患での報告は散見されるが, upper limb に関する報告は少ない.

今回は投球動作において Late Cooking (以下, LC) 期から Follow Through 期にかけて upper limb 内側に疼痛と痺れを認める症例を経験した. 単一神経が複数部位で問題を生じていると判断し, それぞれの部位に対し介入をしたことで再発することなく競技復帰できたので若干の考察を加え報告する.

【症例】

16 歳 (高校 2 年生) の男性で身長 172cm, 体重 67kg, BMI 22.6kg/m². 硬式野球部に所属し右投げ右打ち, ポジションは投手, 最高

球速 137km/h, 競技歴は 9 年であった. 既往歴として 15 歳の時に右内側型野球肘の指摘をされたことがある.

【現病歴】

当院受診の 1 ヶ月前より投球時に右前腕内側に違和感出現し, その後徐々に症状増悪し, 全力投球を 20 球以上繰り返すことで同部位に疼痛と痺れ, 環指と小指の脱力感を自覚したため当院を受診. レントゲン上は明らかな病変は認めず, 身体所見より投球動作における右肘尺骨神経障害と診断され, 症状改善目的にて理学療法開始となった.

【評価と治療】

初期評価時の疼痛と痺れは投球時に前腕内側から環指と小指に認めた. 表在感覚は前腕内側と環指尺側, 小指の感覚鈍麻を認め, 小指伸展と小指外転筋力は MMT3 レベル, 握力は右 (利き手) が 32.9kg, 左が 40.5kg と投球側の筋力低下が確認された. 尺骨神経の Nerve tension test や肘部管での Tinel 兆候で陽性を認めた. 立位アライメントは両側肩

甲骨下制, 右側肩甲骨外転・下方回旋位, 胸椎過後弯, 身体所見上では肘の外反角度が正常範囲内ではあるものの右 10° , 左 5° と左右差があった. 投球フォームは Acceleration 期に肘の突き出しがみられた(図 1).

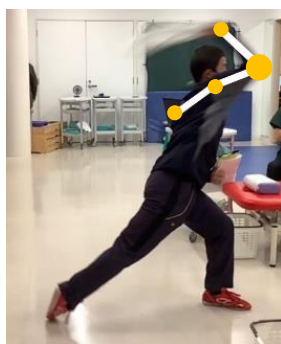

図 1 初期評価時の投球フォーム

初期評価から, 患側肘外反角度の増大及び投球フォームでの肘の突き出しが尺骨神経に過度な牽引ストレスを与えて尺骨神経障害を呈していると推測した.

肘外反位に対しては外反を助長する可能性のある手関節伸筋群や腕橈骨筋等のリラクゼーションを施行した. また, 尺骨神経の滑走障害の可能性も考慮し, 肘関節の他動可動域訓練や手関節屈筋群のリラクゼーション, 筋力低下に対しては手内在筋や手指の筋力トレーニングも施行した.

リハビリ介入から 4 週経過時点で肘外反角度の左右差はなくなったものの(図 2), 投球時の疼痛や痺れなどの症状の改善は限定的であったため, 再度より近位を含め追加評価を行った所, Adson, Eden, Wright, Roos, Morely test の陽性を認め, TOS の合併が疑われた. アライメントは肩峰・床面距離 (Acromial Floor Distance) は右 60mm, 左 35mm と左右差があり, 腹筋群の柔軟性低下による下位胸郭の横径拡張不全を認めた. 投

球フォームは Early Cooking(以下, EC)期に骨盤前傾の不足があり(図 3-①), その後, 右股関節屈曲不足, 体幹後傾がみられた. LC 期には下位胸郭拡張不足により(図 3-②), 過度な肩水平伸展が出現し(図 3-③), 最終的に通常よりも早期に肩最大外旋位(以下, Maximum External Rotation : MER)となっていた(図 3-④).

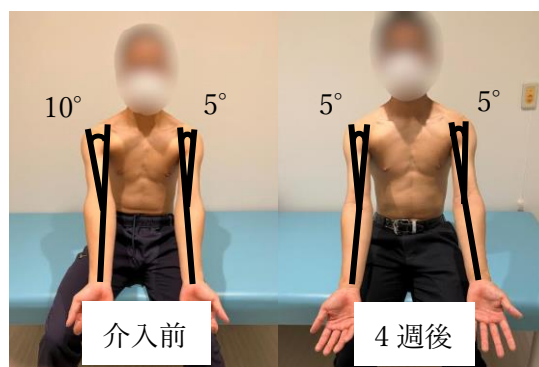


図 2 肘外反角度の変化




図 3 介入から 4 週時の投球フォーム

TOS にはその発生要因によって圧迫型, 牽引型, それらを合併した複合型に区分される. 本症例では, TOS の中でも静的アライメント不良による圧迫型と動的アライメントである投球時の過度な肩水平伸展を強制されることによる牽引型の複合型が考えられ, 尺骨神経が肘周囲と肩周囲の 2 ヶ所で圧迫, 牽引を受けるダブルクラッシュ症候群を呈

している可能性が推測された。そこで、尺骨神経障害に対する治療は継続しつつ、TOSに対する治療を追加した。圧迫型に対しては肩甲骨の周囲筋のリラクゼーションやストレッチ、ストレッチポールでのエクササイズにて肩甲骨を中心に静的アライメントの修正を実施した。牽引型に対しては下位胸郭の拡張のため、腹筋群のリラクゼーションやストレッチにて柔軟性改善を図った。

介入から17週経過した時点で、筋力や肩甲骨の位置の左右差はなくなり、具体的な投球フォームの修正を行っていないが、骨盤前傾が増大し(図4-①)、下位胸郭が拡張したことで(図4-②)、肩水平伸展が減少し(図4-③)、結果的にMERのタイミングが改善を認めた(図4-④)。全力で100球以上投球しても疼痛と痺れは出現することなく、その後も問題なく競技に完全復帰となり、最高球速も受傷前とほぼ同等まで改善した。




図4 介入から17週時の投球フォーム

【考察】

野球における肘関節障害は主に内側型、外側型、後方型の三つに分けられる。投球動作の中で、LC期に肘の外反ストレスが生じることが一般的であるため、特に内側型の障害が多いと報告されている²⁾³⁾。内側型の中には内側上顆障害、内側側副靭帯損傷、尺骨神経障害などが挙げられるが、長沼らは肘関節障害の内側型の中でも、野球では他のスポーツに比べ尺骨神経障害の有病率が優位に高いと報告している⁴⁾。また、原田らは高校野球選手の野球検診では尺骨神経障害の選手は71名のうち6名(8%)で認めたと報告している⁵⁾。これらの報告からも育成年代野球選手の肘関節障害の場合、尺骨神経障害を念頭に入れる必要がある。

一方で、武長らは投球動作における肘痛を主訴に受診したオーバーヘッドスポーツ患者のうち19.1%でTOSが関与しているとの報告しており⁶⁾、名越らは投球障害で受診した選手におけるTOSの潜在度は48.1%とされるとの報告をしている⁷⁾。TOSの中でも圧迫型の診断基準の一部として山鹿らはMorley testで圧痛や上肢から手指への放散痛を認め、Roos testで陽性であることを挙げている。一方で、牽引型ではなで肩で円背姿勢といった静的アライメントで不良姿勢を呈していると報告している⁸⁾。

本症例は遠位部では上肢の筋の過緊張に起因すると考えられる肘外反角度の左右差を認めた。また、投球フォームでは肘の突き出しを認めるため、通常よりも肘への外反ストレスが過度に生じていたと推測され、肘部管周囲での尺骨神経障害を呈している可能性が推測された。近位部では肩甲骨の位置の左右差や下位胸郭の横径拡張不全により、

LC 期に下肢の回旋の際に体幹との分離, 捻転差が乏しく右肩関節過水平伸展となることで, 複合型の TOS を呈していたため, 尺骨神経障害と併発し, ダブルクラッシュ症候群を呈している可能性が推測された.

本症例のように投球側上肢に神経症状を呈している症例では, ダブルクラッシュ症候群のような複雑な病態がある可能性を念頭に入れながら評価, 介入することが重要と考えられた.

【結語】

繰り返される投球動作により, 尺骨神経が肘周囲と肩周囲で圧迫, 牽引され神経症状を呈していたと考えられるダブルクラッシュ症候群の一例を経験した.

投球障害の中でも神経症状を呈している際はダブルクラッシュ症候群のような病態が混在している可能性も念頭に置いて評価, 介入する必要がある.

【文献】

- 1) A R Upton, A J McComas. The double crush in nerve entrapment syndromes. *Lancet*. 1973 ; 2 : 359~361.
- 2) G S Fleisig, R Andrews, C J Dillman, et al: Kinetics of baseball pitching with implications about injury mechanism. *Am J sports Med*, 1995; 23(3): 233-239.
- 3) S L Werner, G S Fleisig, C J Dillman, et al: Biomechanics of the elbow during baseball pitching. *J Orthop Sports Phys Ther*. 1993 Jun; 17(6): 274-8.
- 4) 長沼靖, 佐竹寛史, 花香直美, ほか. スポーツ種目による尺骨神経障害の有病率. *日手会誌*. 2016 ; 33 : 165~167.
- 5) 原田幹夫, 高原政利, 鈴木智人, ほか. 高校野球選手の肘関節障害. *日本臨床スポーツ医学会誌*. 2010 ; 18 (3) : 442~447.
- 6) 武長徹也, 古島弘三, 草野寛, ほか. 肘痛を主訴とするオーバーヘッドスポーツ選手における胸郭出口症候群の関与. *日本肘学会雑誌*. 2018 ; 25(2) : 234~236.
- 7) 名越充, 廣岡孝彦, 石濱琢央, ほか. 投球障害に潜在する胸郭出口症候群－潜在度と臨床的特徴－. *日本肩関節学会誌*. 2017 ; 41(2) : 538~540.
- 8) 山鹿眞気紀夫, 高木克公, 井手淳二, ほか. 胸郭出口症候群(TOS)の保存療法－とくに腕神経叢牽引型 TOS を中心に－. *日関外誌*. 1996 ; 15(3) : 255~262.